

### LA TAQUICARDIA SUPRAVENTRICULAR EN EL RECIÉN NACIDO.

#### CASO CLÍNICO

#### RESUMEN

#### Jorge Alexander Sandoval Guijarro, Md.

- Médico General Escuela Superior Politécnica De Chimborazo  
- Médico Residente del Servicio de Neonatología ; Hospital General Luis Gabriel Dávila, Tulcán - Ecuador  
ORCID: 0009-0008-0225-3411

#### Juan Carlos Núñez Figueroa, Md.

- Médico de la Universidad Central Del Ecuador  
- Médico Residente del Servicio de Emergencias; Hospital General Luis Gabriel Dávila, Tulcán - Ecuador  
ORCID:0009-0004-2014-5415

#### Miguel José Rojas Andrade, Md.

- Médico de la Universidad De Guayaquil  
- Médico Residente del Servicio de Ginecología; Hospital General Luis Gabriel Dávila, Tulcán - Ecuador  
ORCID:0009-0007-0574-8826

Año 2022

ISSN: 2737-6486

El propósito de este artículo es describir y guiar el manejo de la taquicardia supraventricular, a través de la presentación de un caso clínico en un recién nacido. A pesar de ser una de las patologías cardíacas más comunes, su manejo está insuficientemente documentado, y en muchos casos, estos episodios pasan desapercibidos

**Introducción:** La taquicardia supraventricular está descrita como la arritmia más común en el período neonatal. Sin embargo, la literatura no es clara acerca de su manejo e incidencia. Existe mucha discordancia en cuanto a estos datos, que varían entre bibliografías, la mayoría refiriéndose a una incidencia de 1.2 casos por cada 1000 recién nacidos vivos. Se describe como un hallazgo casual o asociado a complicaciones añadidas, siendo su principal signo la presentación de una frecuencia cardíaca superior a 200 latidos por minuto en reposo.

**Caso clínico:** Presentamos el caso de un recién nacido a término precoz, de 38.1 semanas de gestación, con antecedentes prenatales de madre con vitiligo en las manos desde hace 10 años. La madre tuvo 8 controles prenatales y 8 ecografías con reporte normal. No se reportan infecciones de vías urinarias ni vaginales. Al nacer, en el examen físico, se obtiene un Apgar de 9/9, con un peso de 2440 g, talla de 45 cm y perímetro craneal de 33 cm. Aunque se clasifica como de bajo peso al nacer, es adecuado para la edad gestacional. El recién nacido presenta buen aspecto general, piel rosada, taquipnea de 64 respiraciones por minuto, leve tiraje subcostal y una frecuencia cardíaca superior a 280 latidos por minuto, con una saturación de oxígeno del 90% en aire ambiente. A los 10 minutos de vida, su estado general empeora, con frialdad, palidez generalizada, taquicardia continua con frecuencias de 280 lpm, irritabilidad y un quejido audible a distancia. No se auscultan soplos a nivel cardíaco y la entrada de aire pulmonar es adecuada. Ante el rápido deterioro, se decide colocar un CPAP artesanal y trasladarlo al servicio de neonatología para manejo integral.

**Discusión:** El manejo inicial del paciente consistió en aplicar medidas físicas indicadas en la literatura, como compresas de agua fría en el rostro, y medidas farmacológicas progresivas, incluyendo adenosina, ya que no se obtuvieron respuestas favorables al inicio del tratamiento. La falta de protocolos estandarizados en nuestro país convierte estos procedimientos en un reto. Actualmente, el recién nacido está en seguimiento ambulatorio.

**Conclusiones:** En este caso, recomendamos desarrollar protocolos de manejo para pacientes con este tipo de patologías en las unidades de salud, o tener acceso a actualizaciones internacionales. La ausencia de procedimientos definidos retrasa el tratamiento oportuno. Como refiere la literatura, la mayoría de los casos son hallazgos casuales u ocurren meses después debido a complicaciones añadidas. No todos los pacientes requieren hospitalización o presentan un deterioro inmediato de la salud.

**PALABRAS CLAVE:** Taquicardia Supraventricular, Recién Nacido, Adenosina, Cardiología, Arritmias Cardíacas

## SUPRAVENTRICULAR TACHYCARDIA IN THE NEWBORN.

## CLINICAL CASE

## ABSTRACT

**Jorge Alexander Sandoval Guijarro, Md.**

- General Physician, Polytechnic School of Chimborazo  
 - Neonatology Resident Physician; Luis Gabriel Dávila General Hospital. Tulcán -Ecuador  
 ORCID: 0009-0008-0225-3411

**Juan Carlos Núñez Figueroa, Md.**

- Physician, Central University of Ecuador  
 - Emergency Resident Physician; Luis Gabriel Dávila General Hospital. Tulcán -Ecuador  
 ORCID:0009-0004-2014-5415

**Miguel José Rojas Andrade, Md.**

- Physician, University of Guayaquil  
 - Obstetrics and Gynecology Resident Physician; Luis Gabriel Dávila General Hospital. Tulcán-Ecuador.  
 ORCID:0009-0007-0574-8826

Year 2022

The purpose of this article is to describe and guide the management of supraventricular tachycardia by presenting a clinical case of a newborn. Despite being one of the most common cardiac pathologies, its management is poorly described, and in most cases, these conditions go unnoticed.

**Introduction:** Supraventricular tachycardia is described as the most common arrhythmia in the neonatal period. However, the literature is unclear about its management and incidence. There is much discrepancy regarding these data, which vary between sources, most referring to an incidence of 1.2 cases per 1,000 live newborns. It is described as a casual finding or associated with added complications, with its main sign being a heart rate greater than 200 beats per minute at rest.

**Case Report:** We present the case of an early term newborn at 38.1 weeks of gestation, with prenatal history of a mother with vitiligo on her hands for the past 10 years. The mother had 8 prenatal visits and 8 ultrasounds, all with normal results. No urinary or vaginal infections were reported. At birth, the physical examination showed an Apgar score of 9/9, with a birth weight of 2440 g, height of 45 cm, and head circumference of 33 cm. Although classified as low birth weight, it was appropriate for gestational age. The newborn presented a good general appearance, pink skin, tachypnea with 64 breaths per minute, mild subcostal retraction, and a heart rate higher than 280 beats per minute, with an oxygen saturation of 90% in room air.

After 10 minutes of life, the newborn's general condition worsened, with coldness, generalized pallor, continued tachycardia with a heart rate of 280 bpm, irritability, and a whine audible from a distance. No heart murmurs were auscultated, and air entry at the pulmonary level was adequate. Due to the rapid deterioration, handmade CPAP was applied, and the newborn was transferred to the neonatology service for comprehensive management.

**Discussion:** Initial patient management consisted of applying physical measures recommended in the literature, such as cold water compresses on the face, and progressively administering pharmacological treatments like adenosine, since favorable responses were not obtained at the start of treatment. The lack of standardized protocols in our country makes these procedures challenging. Currently, the newborn is being followed up on an outpatient basis.

**Conclusions:** In this case, we recommend developing management protocols for patients with this type of pathology in healthcare units or adopting international updates. The absence of defined procedures delays timely treatment. As the literature suggests, most cases are incidental findings or occur months later due to added complications. Not all patients require hospitalization or present immediate health deterioration.

**KEY WORDS:** Supraventricular Tachycardia, Newborn, adenosine, cardiology, Cardiac Arrhythmias.

ISSN: 2737-6486

## INTRODUCCIÓN

La taquicardia supraventricular (TSV) se puede definir como un ritmo cardíaco anormalmente rápido que se origina sobre los ventrículos, a menudo (pero no siempre) con un complejo QRS estrecho; convencionalmente excluye el aleteo auricular y la fibrilación auricular (5).

Se presenta en un 0,1-0,4% de la población pediátrica, en la mayoría de los casos como un hallazgo casual o palpitaciones, siendo bien tolerada y, en ocasiones, de resolución espontánea (2).

Puede presentarse en fetos y recién nacidos; en su mayoría, se considera benigna. Sin embargo, en el periodo neonatal, tiene una alta mortalidad, especialmente cuando se asocia con cardiopatías estructurales o falta de respuesta al tratamiento médico (6).

No obstante, suele requerir ingreso hospitalario, preferentemente en una unidad de cuidados intensivos (UCI), ya que puede desencadenar arritmias malignas, insuficiencia cardíaca y miocardiopatía dilatada, especialmente en lactantes. La evolución hacia la muerte varía entre el 1% en pacientes con cardiopatía y el 0,25% en los pacientes sin cardiopatía asociada (1, 2). El tratamiento basado en maniobras vagales y la administración de adenosina suele ser efectivo. Sin embargo, el manejo agudo del recién nacido que se presenta con TSV puede ser un desafío, ya que a menudo se desconoce el mecanismo exacto de la taquicardia.

La estrategia de tratamiento depende de la presentación y el estado clínico del paciente (hemodinámicamente estable o inestable). El enfoque consiste en iniciar la terapia mientras se continúa evaluando la condición del paciente. La siguiente discusión está generalmente de acuerdo con las pautas de Pediatric Advanced Life Support (PALS) desarrolladas por la American Heart Association (AHA) y el Comité Internacional de Enlace de Reanimación (ILCOR) (3). Las directrices de la AHA/ILCOR se actualizaron en 2015; sin embargo, las directrices para las taquiarritmias se mantuvieron sin cambios (4).

**Evaluación diagnóstica.**- los siguientes hallazgos respaldan la presencia de una TSV:

- Frecuencia cardíaca > 220 latidos/min en RN y > 180 latidos/min en niños.
- Ondas P ausentes o anormales.
- La frecuencia cardíaca no varía con la actividad.
- Cambio abrupto en la frecuencia cardíaca (7).

Las dos principales causas de la TSV son la taquicardia por reentrada atrioventricular (AVRT), que incluye el síndrome de Wolff-Parkinson-White (WPW), y la taquicardia por reentrada nodal atrioventricular (AVNRT). La evaluación diagnóstica de estas condiciones se discute con mayor detalle por separado (17).

## CASO CLÍNICO

Llega al servicio de emergencias una paciente de 43 años, con antecedentes de vitiligo desde hace diez años, cursando con un embarazo de 37,5 semanas según la fecha de la última menstruación, además de dolor abdominal tipo contracción. Se realiza monitoreo y se decide realizar cesárea debido a un compromiso del bienestar fetal por la presencia de taquisistolia uterina y por tratarse de una madre añosa.

Al nacer, en el examen físico, se obtiene un Apgar de 9/9, un peso de 2440 g, una talla de 45 cm y un perímetro craneal de 33 cm. Aunque presenta bajo peso al nacer, es adecuado para la edad gestacional, con un Capurro de 38,1 semanas. El recién nacido presenta buen aspecto general, piel rosada, taquipnea con 64 respiraciones por minuto y una frecuencia cardíaca superior a 280 latidos por minuto (lpm), con una saturación de O<sub>2</sub> del 90% en aire ambiente.

A los 10 minutos, el estado general del recién nacido empeora, presentando frialdad, palidez generalizada, taquicardia continua con frecuencias de 280 lpm, irritabilidad y un quejido audible a distancia, además de retracciones leves. No se auscultan soplos a nivel cardíaco y la entrada de aire a nivel pulmonar es adecuada. Se decide colocar un CPAP artesanal debido al rápido deterioro, y se traslada al servicio de neonatología.

Al ingresar a la unidad de cuidados intensivos, con 1 hora de vida, continúa con taquicardia, quejido audible a distancia, palidez generalizada y disociación toraco-abdominal. Se determina un score de DOWNES de 6, por lo que se decide iniciar ventilación mecánica invasiva en modo SIMV. Se reporta temperatura de 36.3 °C, frecuencia cardíaca de 280 lpm, frecuencia respiratoria de 68 rpm, tensión arterial de 55/37 mmHg, tensión arterial media de 44 mmHg, perímetro abdominal de 27 cm y saturación de O<sub>2</sub> del 99%. Se realiza una gasometría inicial (fig. 1), en la cual se evidencia acidosis metabólica. Los exámenes de laboratorio se encuentran dentro de parámetros normales.

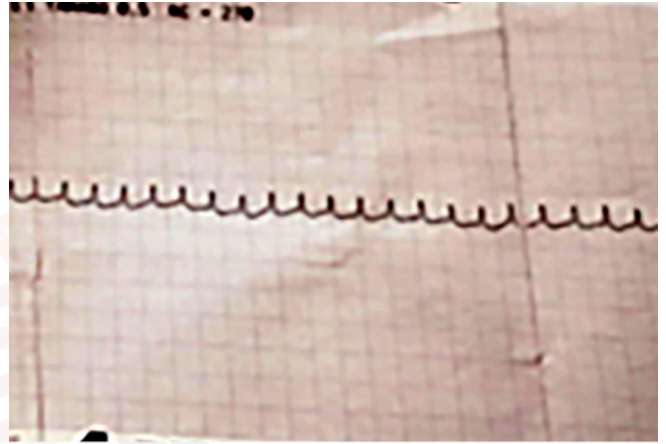
Figura 1: Gasometría Arterial

PH	7,17	
PCO2	26,4	mmHg
PO2	131	mmHg
Befect	-19	mmol/L
HCO3	-9,9	mmol/L
TCO2	11	mmol/L
SatO2	98	%

**Nota.** Primera gasometría al ingreso donde se evidencia acidosis metabólica descompensada

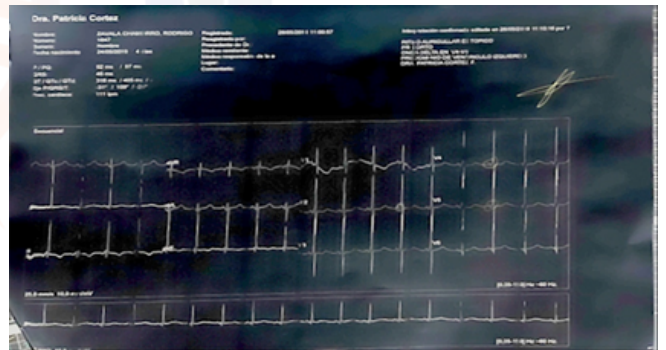
A las 24 horas de vida, el recién nacido continúa taquicárdico, por lo que se consulta con un cardiólogo. Se inician maniobras vagales, sin resultado, y se prescribe propanolol a dosis de 2,5 mg vía oral cada 8 horas, vigilando signos de hipotensión. Se realiza un ecocardiograma, que reporta un corazón taquicárdico, pero con estructura normal, y un electrocardiograma (fig. 2).

Figura 2: Electrocardiograma



**Nota.** Electrocardiograma donde se evidencia taquicardia supraventricular.

Figura 3: Electrocardiograma de Control



**Nota.** EKG de control, Ritmo auricular ectópico, PR corto onda delta en V4-V5, predominio de ventrículo izquierdo.

Dado que el recién nacido presenta persistencia del cuadro clínico después de 24 horas, se decide iniciar cardioversión farmacológica con amiodarona, 12,5 mg intravenosa en 30 cc de dextrosa en agua al 5% en 2 horas. Se realiza control gasométrico y se monitorizan las tensiones arteriales.

A pesar de la administración de amiodarona, después de 48 horas de vida el recién nacido persiste con una frecuencia cardíaca de 211 lpm, por lo que se decide realizar cardioversión con adenosina a 0,24 mg intravenoso en bolo, además del control de exámenes de laboratorio.



A las 60 horas de vida, el recién nacido mantiene su frecuencia cardíaca dentro de parámetros normales. Se retira la ventilación de manera progresiva y se observa una evolución favorable. Se realiza una valoración por un cardiólogo pediatra, un electrocardiograma de control (fig. 3), y se indica tratamiento ambulatorio con propranolol y control en 3 meses.

A las 60 horas de vida, el recién nacido mantiene su frecuencia cardíaca dentro de parámetros normales. Se retira la ventilación de manera progresiva y se observa una evolución favorable. Se realiza una valoración por un cardiólogo pediatra, un electrocardiograma de control (fig. 3), y se indica tratamiento ambulatorio con propranolol y control en 3 meses.

## DISCUSIÓN

Actualmente, la evidencia científica ha avanzado a pasos agigantados, permitiendo acceder a evidencia internacional de calidad, de la cual podemos extraer información para aplicarla en nuestro medio.

Se menciona que la taquicardia supraventricular (TSV) abarca todas las formas de taquicardia que se originan por encima de la bifurcación del haz de His, o cuyos mecanismos dependen del haz de His. La TSV es el tipo de arritmia sostenida más frecuente en recién nacidos y lactantes. Se presentan factores predisponentes como cardiopatía congénita, administración de medicamentos, enfermedades y fiebre, aunque solo en el 15% de los casos.

Basándonos en los signos y síntomas de nuestro paciente, y en comparación con la evidencia, coincidimos en que los síntomas presentados incluyen palidez, cianosis, agitación, irritabilidad, problemas para alimentarse, taquipnea, diaforesis y quejidos espiratorios, además de una frecuencia cardíaca fija mayor a 230 latidos por minuto. Entre los signos típicos del electrocardiograma (ECG) en la TSV se incluyen complejos QRS estrechos, intervalos R-R regulares y ausencia de ondas P o un eje de la onda P anormal (1).

Se nos indica que en el periodo neonatal debe existir un sustrato fisiopatológico para que se produzca la manifestación clínica. Entre los factores más comunes se encuentran las alteraciones hidroelectrolíticas, hipoxemia, inmadurez del sistema autónomo, miocarditis, cardiopatías congénitas e irritación del endocardio secundaria a catéteres intravenosos.

Sin embargo, en nuestro caso no existió un factor aparente relacionado como desencadenante. En el abordaje diagnóstico de estos pacientes se incluyen electrolitos y glucosa, electrocardiograma de superficie, ecocardiograma y Holter en aquellos en quienes no se pueda documentar la arritmia en el electrocardiograma (6).

La evaluación y el monitoreo hemodinámico deben ser inmediatos, y se recomienda realizar un electrocardiograma de 15 derivaciones si es posible. El monitoreo continuo del ECG durante las maniobras terapéuticas proporciona información sobre la causa de la taquicardia y ayuda en la planificación de la terapia crónica, hecho que se aplicó en nuestro paciente desde su ingreso.

Los niños afectados pueden ser asintomáticos, a excepción de la irritación o palpitaciones, o pueden estar inconscientes con signos de colapso cardiovascular. El tratamiento agudo depende de si el paciente es hemodinámicamente estable o no (17).

En los pacientes inestables, la cardioversión es la intervención definitiva para poner fin a la TSV. Si no se dispone de esta opción, se aplican otras medidas, que se detallan a continuación. Se pueden intentar maniobras vagales mientras se prepara la cardioversión, como la aplicación de paños de agua helada sobre la cara del paciente. En nuestro caso, no obtuvimos resultados; sin embargo, en ciertos casos, esta maniobra puede funcionar, al igual que la terapia farmacológica. No obstante, la cardioversión no debe retrasarse (17).

La cardioversión debe realizarse con una corriente continua de 0,5 a 2,0 J/kg (7,8). Una taquicardia de complejo estrecho debe convertirse en modo síncrono, evitando la descarga durante el período de repolarización vulnerable para prevenir la fibrilación ventricular. El problema radica en la falta de paletas neonatales, ya que solo se disponen de pediátricas, que cubren una mayor superficie.

En neonatos con síntomas leves o sin síntomas, deben intentarse maniobras vagales mientras se preparan los suministros y el personal para proceder con la terapia médica. La maniobra vagal consiste en la aplicación de una bolsa con hielo y agua fría sobre la cara durante 15 a 30 segundos, lo que provoca el reflejo de buceo, interrumpiendo la arritmia en muchos casos (9). Esta maniobra es exitosa en el 30 a 60% de los casos (8,10,11). Otro método que puede funcionar en los bebés es la estimulación rectal con un termómetro. En niños mayores, la maniobra de Valsalva, realizada durante 15 a 20 segundos, proporciona estimulación vagal. El masaje carotídeo y la presión orbital no deben realizarse en niños.

La adenosina se considera el fármaco de elección para la conversión médica aguda de TSV (7,12,13). La dosis inicial habitual es de 0,1 mg/kg, administrada por vía intravenosa. Si no hay respuesta en dos minutos, la dosis se duplica (15). El medicamento se administra mediante inyección intravenosa rápida en un sitio lo más cercano posible a la circulación central. A esto le sigue inmediatamente una descarga de 5 ml de solución salina para acelerar la llegada del medicamento al corazón, ya que este se metaboliza rápidamente a una forma inactiva. El paciente debe estar en posición supina, y deben controlarse el ECG y la presión arterial. En nuestro caso, observamos que, gracias a la administración de adenosina, el paciente superó su TSV, coincidiendo con el uso y efecto esperado de este tratamiento.

**TSV refractaria a la adenosina:** para la TSV refractaria a la adenosina, las opciones para la terapia antiarrítmica intravenosa incluyen procainamida y amiodarona.

La procainamida se administra por vía intravenosa. En recién nacidos, se administra una dosis de carga de 7 a 10 mg/kg durante 30 a 45 minutos. En bebés y niños mayores, la dosis de carga es de 10 a 15 mg/kg. A esto le sigue una infusión continua de procainamida a razón de 20 mcg/kg por minuto. Los niveles plasmáticos deben medirse cuatro horas después de completar la dosis de carga, y durante la infusión de mantenimiento no debe administrarse con otros medicamentos que tengan el mismo efecto.

La amiodarona generalmente se usa para TSV refractaria a otros agentes (adenosina, procainamida) (16). Puede usarse de manera segura en pacientes con síndrome de WPW, siempre que la TSV tenga un complejo QRS estrecho y regular. En nuestro caso, se utilizó primero amiodarona, ya que la adenosina no estaba disponible en la institución y era de difícil adquisición comercial. El resultado fue que no hubo mejoría en la taquicardia, y el paciente continuó con los mismos síntomas clínicos.

La amiodarona se administra por vía intravenosa, y se han utilizado diversos regímenes. Generalmente, recomendamos una infusión en bolo de 5 mg/kg durante 20 a 60 minutos. Si no hay respuesta, la dosis en bolo se repite hasta un total de 15 mg/kg. Si el paciente responde, esto es seguido por una infusión continua de 10 a 15 mg/kg por día.

Entre el 60 y el 90% de los pacientes experimentan una resolución espontánea durante el primer año de vida (2).

## CONCLUSIONES

El manejo de la taquicardia en recién nacidos representa un reto para lograr un tratamiento adecuado y eficiente. Según las indicaciones bibliográficas, se debe realizar cardioversión eléctrica; sin embargo, muchas casas de salud carecen de estos equipos y tienen un acceso limitado a medicamentos. En los últimos años, los conocimientos se han actualizado, y gracias a las herramientas digitales, es posible acceder a información actualizada sobre estos pacientes. En nuestro caso, se pudo aplicar este manejo y resolver la patología, a pesar de que las medidas físicas, como la aplicación de compresas de agua fría para la estimulación vagal, fueron completamente ineficientes y no aplicables a nuestro paciente.

Además, se observó que la amiodarona no tuvo ningún efecto en la clínica del neonato, pero en comparación con la adenosina, notamos que, a diferencia de la literatura extranjera, que indica una reversión en un plazo de 30 minutos a 1 hora, en nuestro paciente tomó aproximadamente 12 horas para alcanzar valores normales en su frecuencia cardíaca. Por lo tanto, es recomendable desarrollar protocolos propios o basados en evidencia internacional para tratar farmacológicamente a este tipo de pacientes. Aunque no son tan comunes y la mayoría de los casos son benignos, contar con un conocimiento adecuado de estos pacientes contribuye a un diagnóstico oportuno y un manejo rápido para afrontar las crisis y evitar desenlaces fatales.

## DERECHO A LA PRIVACIDAD Y CONSENTIMIENTO

Los autores declaran que se ha respetado la privacidad y se ha obtenido el consentimiento de los pacientes.

## CONFIDENCIALIDAD DE DATOS

Los autores declaran haber seguido las normativas de confidencialidad de datos.

## FINANCIAMIENTO

Este trabajo no tuvo financiamiento.

## CONFLICTO DE INTERÉS

Los autores declaran no tener conflicto de interés.

## REFERENCIAS BIBLIOGRÁFICAS

1. Dra. Birgul Saya, Dr. Halil Degirmencioglu, Dra. Hayriye Gozde Kanmaz Kutmana, Dra. Nurdan Urasa y Dr. Ugur Dilmena, Supraventricular tachycardia after nebulized salbutamol therapy in a neonate. Case report, Arch Argent Pediatr [Internet] 2015 [consultado 2023 Sep 17];113(3): e98-e100. Disponible en: <https://acortar.link/fTEI11> DOI: [10.5546/aap.2015.eng.e98](https://doi.org/10.5546/aap.2015.eng.e98)
2. F.M. Ortiz Sanjuána, S. Pastor Batallera, C. Mas Lázaroa, B. Tomás Aguirreb, A. Calabuig Fresquetc, I. Salort Jiménez, Paroxistical supraventricular tachycardia in infants. A case report, Rev Pediatr Aten Primaria [Internet] 2009 [consultado 2023 Oct 10]; vol.11(41):89-95. Disponible en: <https://acortar.link/5RwkN5>
3. Kleinman ME, Chameides L, Schexnayder SM, Samson RA, Hazinski MF, Atkins DL, Berg MD, de Caen AR, Fink EL, Freid EB, Hickey RW, Marino BS, Nadkarni VM, Proctor LT, Qureshi FA, Sartorelli K, Topjian A, van der Jagt EW, Zaritsky AL. Part 14: Pediatric Advanced Life Support: 2010 American Heart Association Guidelines for Cardiopulmonary Resuscitation and Emergency Cardiovascular. Circulation. [Internet] 2010 [consultado 2023 Oct 10] Nov 2;122(18 Suppl 3): S876-908. Disponible en: <https://acortar.link/YdXAZl> DOI: 10.1161/CIRCULATIONAHA.110.971101
4. de Caen AR, Berg MD, Chameides L, et al. Parte 12: Soporte vital avanzado pediátrico: Actualización de las pautas de la Asociación Americana del Corazón para la reanimación cardiopulmonar y la atención cardiovascular de emergencia. [Internet] 2015 [consultado 2023 Oct 10]; 2015 Nov 3;132(18 Suppl 2): S526-42. Disponible en: <https://acortar.link/uEGall> DOI: 10.1161/CIR.0000000000000266.
5. Josephson ME, Wellens HJ. Differential diagnosis of supraventricular tachycardia. Cardiol Clin. [Internet] 1990 [consultado 2023 Oct 10] Aug;8(3):411-42. PMID: 2205383. Disponible en: <https://acortar.link/qTnAuz>
6. Reyes Cortés Ariadne Fabiola, Ramírez Domínguez Jesús. Taquicardia supraventricular en neonatos: reporte de un caso. Acta méd. Grupo Ángeles [Internet]. 2019 Mar [consultado 2024 Feb 07]; 17(1): 51-53. Disponible en: <https://acortar.link/bytYVp>.
7. Kleinman ME, Chameides L, Schexnayder SM, et al. Part 14: pediatric advanced life support: 2010 American Heart Association Guidelines for Cardiopulmonary Resuscitation and Emergency Cardiovascular Care. [Internet]. 2010 [consultado 2023 Feb 10]; 2010; 122: S876. Disponible en: <https://acortar.link/YdXAZl> DOI: 10.1161/CIRCULATIONAHA.110.971101
8. Kugler JD, Danford DA. Management of infants, children, and adolescents with paroxysmal supraventricular tachycardia. J Pediatr. [Internet]. 1996 [consultado 2023 Oct 10]; 129(3):324-38. Disponible en: <https://acortar.link/UZ913u> DOI: 10.1016/s0022-3476(96)70063-x
9. Bisset, G S 3rd et al. "The ice bag: a new technique for interruption of supraventricular tachycardia." The Journal of pediatrics. JPediatr. [Internet]. 2010 [consultado 2023 Oct 10]; vol. 97,4 (1980): 593-5. Disponible en: <https://acortar.link/kbll1a> DOI:10.1016/s0022-3476(80)80015-1
10. Garson, A Jr et al. "Supraventricular tachycardia in children: clinical features, response to treatment, and long-term follow-up in 217 patients." The Journal of pediatrics [Internet]. 1981 [consultado 2023 Oct 10]; vol. 98,6 (1981): 875-82. Disponible en: <https://acortar.link/OBoZRb> DOI:10.1016/s0022-3476(81)80578-1
11. Venugopalan, P et al. "Supraventricular tachycardia in children: a report of three cases, diagnosis and current management." Journal for scientific research. Medical sciences [Internet]. 2000 [consultado 2023 Oct 10]; vol. 2,1 (2000): 59-64. Disponible en: <https://acortar.link/PINVpl>



12. Overholt, E D et al. "Usefulness of adenosine for arrhythmias in infants and children." *The American journal of cardiology* [Internet]. 1988 [consultado 2023 Oct 10]; vol. 61,4 (1988): 336-40. Disponible en: <https://acortar.link/C7zj3E> doi:10.1016/0002-9149(88)90940-x
13. Paul, T et al. "Supraventricular tachycardia in infants, children and adolescents: diagnosis, and pharmacological and interventional therapy." *Paediatric drugs* [Internet]. 2000 [consultado 2023 Oct 10]; vol. 2,3 (2000): 171-81. Disponible en: <https://acortar.link/rRfCA1> doi:10.2165/00128072-200002030-00002.
14. Sherwood, M C et al. "Adenosine in the management of supraventricular tachycardia in children." *Journal of paediatrics and child health* [Internet]. 1998 [consultado 2023 Oct 10]; vol. 34,1 (1998): 53-6. Disponible en: <https://acortar.link/H9PFIW> doi:10.1046/j.1440-1754.1998.00153.x
15. Willerson, JT. "July 4, 2000." *Circulation* [Internet]. 2000 [consultado 2023 Oct 10]; vol. 102,1 (2000): 1. Disponible en: <https://acortar.link/7MPHaq> doi:10.1161/01.cir.102.1.1
16. Perry, J C et al. "Pediatric use of intravenous amiodarone: efficacy and safety in critically ill patients from a multicenter protocol." *Journal of the American College of Cardiology* [Internet]. 1996 [consultado 2023 Oct 10]; vol. 27,5 (1996): 1246-50. Disponible en: <https://acortar.link/OXQlgu> doi:10.1016/0735-1097(95)00591-9
17. Anne M Dubin, MD Section Editor: John K Triedman, MD Deputy Editor: Carrie Armsby, MD, MPH, Management of supraventricular tachycardia in children, Literature review current through [Internet]. 2023 [consultado 2023 Dic 10]; May 2019. Disponible en: <https://acortar.link/vIGNrL>