

COLGAJO GASTROCNEMIO MIOCUTÁNEO PARA  
COBERTURA DE HERIDA EN MUSLO.

CASO CLÍNICO

RESUMEN

**Jhon Jairo Gavilanes Pilco, Dr.**  
Médico Tratante del Servicio de  
Cirugía Plástica de Axxis Hospital de  
Especialidades  
ORCID: 0000-0002-5600-3257

Año  
2020

**Introducción:** Las heridas en el tercio distal del muslo y en el área superior de la rodilla están generalmente asociadas con una incisión lineal previa para una artroplastia total de rodilla. Las opciones para la reconstrucción de esta zona incluyen los colgajos safeno, en hélice, anteromedial (AMT) y el anterolateral reverso del muslo (ALT) <sup>(1)</sup>. Tradicionalmente el colgajo gastrocnemio se ha usado para cobertura de heridas en rodilla, sin embargo, en el Departamento de Cirugía Plástica, de la Facultad de Medicina BJK y Hospital Sassoon, Pune, India, se ha utilizado en su variante miocutánea con éxito para la cobertura de defectos de hasta 20 cm. por encima de la articulación de la rodilla, incluyendo el tercio medio y distal del muslo <sup>(2)</sup>.

**Objetivos:** Demostrar que el colgajo gastrocnemio musculocutáneo es una opción para el cierre de heridas a nivel del muslo distal, cuando no se puede realizar cobertura con técnicas microquirúrgicas.

**Caso clínico:** Paciente masculino de 36 años de edad, víctima de accidente en motocicleta el cual produce fractura cerrada de diáfisis distal de fémur izquierdo, por lo que acude a hospital privado. El departamento de traumatología realiza fijación interna de la lesión mediante la colocación de una placa de osteosíntesis, para lo cual realizan dos incisiones una anterior, y otra anterolateral a nivel de la piel del tercio medio y distal del muslo izquierdo, presentando en el posquirúrgico inmediato cianosis y posterior necrosis de piel y tejidos profundos, exponiéndose el foco de fractura y la placa de osteosíntesis. Por lo cual el servicio de traumatología realiza limpiezas quirúrgicas y colocación de sistema de presión negativa. El paciente es valorado por el servicio de cirugía plástica realizándose limpieza quirúrgica, exploración de herida y recolocación de sistema de presión negativa. A las 48 horas por no contar con instrumental de microcirugía se decide realizar cobertura con colgajo gastrocnemio miocutáneo.

**Conclusiones:** El colgajo gastrocnemio miocutáneo es una opción para la cobertura de heridas en el tercio distal de muslo, cuando se han sacrificado arterias perforantes de colgajos locales a nivel de dicha región.

ISSN: 2737-6486

**Palabras clave:** Fractura, Reconstrucción de Extremidad inferior, Colgajo de gastrocnemio, Músculo gastrocnemio, Musculocutáneo, Muslo.

# MYOCUTANEOUS GASTROCNEMIUS FLAP FOR THIGH WOUND COVERAGE.

## CLINICAL CASE

### ABSTRACT

**Jhon Jairo Gavilanes Pilco, Dr.**

Treating Physician of the Plastic Surgery Service of Axxis Specialty Hospital

ORCID: 0000-0002-5600-3257

Year  
2020

**Introduction:** Injuries to the distal third of the thigh and upper knee area are usually associated with a linear incision prior to such a knee arthroplasty. Options for reconstruction of this area include saphenous, helix, anteromedial (AMT) and anterolateral reverse thigh (ALT) flaps. <sup>(1)</sup> Traditionally the gastrocnemius flap has been used for coverage of knee wounds, however, at the Department of Plastic Surgery, BJG Medical College and Sassoon Hospital, Pune, India, it has been used in its myocutaneous variant successfully for coverage of defects up to 20 cm above the knee joint, including the middle and distal third of the thigh. <sup>(2)</sup>

**Objectives:** To demonstrate that the musculocutaneous gastrocnemius flap is an option for wound closure at the distal thigh when coverage cannot be achieved with microsurgical techniques.

**Case report:** A 36-year-old male patient, victim of a motorcycle accident which resulted in a closed fracture of the left femur distal diaphysis, and he went to a private hospital. The trauma department performed internal fixation of the injury by placing an osteosynthesis plate, for which they made two incisions, one anterior and one anterolateral at the skin level of the middle and distal third of the left thigh, presenting cyanosis and subsequent necrosis of the skin and deep tissues in the immediate postoperative period, exposing the fracture site and the osteosynthesis plate. Therefore, the traumatology service performed surgical cleaning and placement of negative pressure system. The patient was evaluated by the plastic surgery service, which performed surgical cleaning, wound exploration and repositioning of the negative pressure system. After 48 hours, due to the lack of microsurgical instruments, it was decided to cover the patient with a gastrocnemius myocutaneous flap.

**Conclusions:** The myocutaneous gastrocnemius flap is an option for wound coverage in the distal third of the thigh, when perforating arteries of local flaps have been sacrificed in this region.

ISSN: 2737-6486

**Keywords:** Fracture, Lower extremity reconstruction, Gastrocnemius flap, Gastrocnemius muscle, Musculocutaneous, Thigh.

## INTRODUCCIÓN

La inclusión de piel en el colgajo medial o lateral del músculo gastrocnemio se describió a principios de la década de 1970. Orticochea et al. En 1972; y luego McCraw et al. Entre 1977 a 1978 demostraron que el trasplante de la piel suprayacente con la cabeza medial o lateral de este músculo se podía lograr debido al suministro de sangre

de los vasos perforantes. En tal sentido, está sencilla técnica quirúrgica que conserva las arterias que van del músculo a la piel, mejora el rendimiento del colgajo alrededor de los defectos de los tejidos blandos de la rodilla, combinando las ventajas de un componente muscular y fasciocutáneo <sup>(3)</sup>. En cuanto a las fracturas de huesos

largos se observan en 11,5 por cada 100 000 personas por año, siendo más comunes los casos en hombres <sup>(4)</sup>.

En el 2020 Abdullah A. et al., en el estudio realizado con víctimas de accidentes automovilísticos, encontró que, entre los 471 pacientes de su reporte, mayor fue el número de fracturas del fémur derecho (56%) versus el izquierdo (44%), cuya principal localización ocurrió en el tercio medio con el 64% de los casos, mientras que el 26% fueron proximales y 10% distales. El grupo etario más afectado es el que se encuentra entre los 16 y 30 años de edad, representando el 56% de este tipo de lesiones <sup>(5)</sup>.

Las heridas con pérdida de sustancia en la parte superior de la rodilla se presentan como consecuencia del abordaje quirúrgico para artroplastia en dicha región, o por incisiones para la fijación interna de fracturas de fémur distal, siendo lesiones asociadas con exposición ósea o de implantes <sup>(1,6)</sup>.

La cobertura de defectos a nivel del tercio distal del muslo requiere una planificación adecuada para mantener el funcionamiento de la articulación de la rodilla. En tal sentido, están disponibles varias opciones reconstructivas para este tipo de lesiones: colgajo gastrocnemio, fasciocutáneo sural y el safeno, con el inconveniente que estos tejidos se toman de la pierna, la misma que suele estar traumatizada a causa de accidentes por motocicleta. Por lo tanto ante dicho escenario está indicado el colgajo anteromedial (AMT) y anterolateral del muslo (ALT) <sup>(6)</sup>.

La transposición de una de las cabezas del gastrocnemio da como resultado un pequeño o nulo déficit funcional, siempre y cuando tanto el sóleo, y el otro vientre del músculo gemelo se dejen intactos y en funcionamiento <sup>(4)</sup>.

Es así que el colgajo gastrocnemio ha demostrado su eficacia en lesiones postraumáticas, así como en salvamento de prótesis total de rodilla y reconstrucciones postumorales, no obstante presenta algunas limitaciones como que el tamaño podría ser insuficiente para cubrir grandes defectos sobre la rodilla; además de requerir de un injerto de piel mallado en el músculo transpuesto para completar el cierre; junto a una prolongada inmovilización para facilitar la curación <sup>(3)</sup>.

La literatura existente documenta el uso del colgajo gastrocnemio miocutáneo para la cobertura de defectos en la zona media y proximal de la pierna, así como de la rodilla. El departamento de cirugía plástica, del Hospital Sassoon, localizado en la India, demostró en su estudio que este tipo de reconstrucción puede ser útil para defectos de hasta 20 cm por arriba de la articulación de la rodilla, con resultados positivos, mediante una refinada técnica de levantamiento de colgajos, aumentando así el alcance, la confiabilidad y el arco de rotación <sup>(2)</sup>. El gastrocnemio está ubicado en el compartimiento posterior superficial, que generalmente se conserva durante las lesiones traumáticas. Aunque el ancho y el alcance del colgajo se pueden aumentar marcando su fascia o separando su origen, este músculo en forma de huso por sí solo no puede cubrir una gran herida en el tercio proximal de la pierna. Sin embargo, el área de cobertura puede extenderse cuando se incluye la piel que recubre el músculo en cuestión <sup>(7)</sup>. Uno de los principales problemas con el colgajo musculocutáneo del gastrocnemio está relacionado con la potencial morbilidad del sitio donante, particularmente cuando se toma una paleta de piel ancha, dejando expuesto el rafe del músculo sóleo y el tendón de Aquiles que no aceptan bien el injerto de piel, por lo tanto, con el fin de superar aquello, se limita el ancho de la isla de piel siempre que sea posible <sup>(7)</sup>.

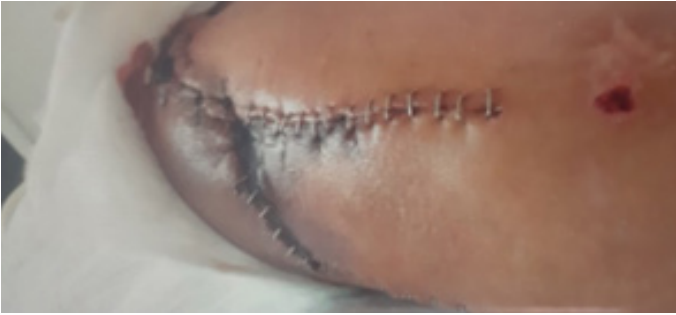Tanto la cabeza medial como la lateral, o ambas combinadas, pueden usarse como colgajos <sup>(8,9)</sup>. El gastrocnemio medial tiene mayor rotación y masa, cuyo suministro de sangre es predecible a través de la arteria sural medial (con patrón circulatorio Mathes y Nahai tipo 1). Por lo general, el alcance de este músculo es hasta la parte inferior de la rodilla, así que la liberación de su origen en el condilo femoral medial no solo permite un mayor avance, sino que se obtiene longitud extra al marcar la fascia profunda del músculo, lo que lo convierte en un caballo de batalla para la reconstrucción de defectos de tejidos blandos relacionados con infecciones, traumatismos y cáncer <sup>(9,10)</sup>.

Tradicionalmente el colgajo de músculo gastrocnemio medial pediculado es una opción reconstructiva eficaz para los defectos alrededor de la rodilla, el fémur distal y la tibia proximal <sup>(10)</sup>.

## CASO CLÍNICO

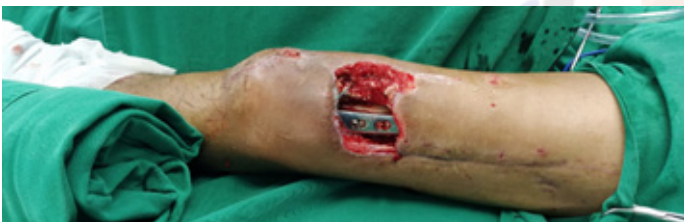Paciente masculino de 36 años de edad, con antecedente de accidente en motocicleta con fractura cerrada de diáfisis distal de fémur izquierdo. En el servicio de traumatología se realiza reducción abierta acompañada de fijación de fractura con placa de osteosíntesis, para lo cual se realizan dos incisiones paralelas, de aproximadamente 20 cm. cada una, en las caras anterior y anterolateral del tercio medio del muslo izquierdo, con una separación de 8 cm.

entre dichos abordajes. En las primeras horas posquirúrgicas se observa cianosis de la zona distal del colgajo de piel ubicado entre las incisiones descritas previamente (Figura 1); y, con el transcurrir de los días, éste se necrosa, dejando no solo una pérdida de sustancia dependiente de piel y tejido celular subcutáneo, sino también la exposición parcial de la placa de osteosíntesis y del fémur distal, con una extensión aproximada de 10x8cm. de longitud.



**Figura 1.** Sufrimiento de bordes de colgajos para colocación de placa en fémur distal.

Además, se observa dehiscencia de anclajes del tendón rotuliano, el cual también presenta una pérdida de sustancia de aproximadamente 2x3 cm. (Figura 2).



**Figura 2.** Perdida de sustancia de espesor total a nivel de la cara anterolateral, tercio distal del muslo izquierdo de aproximadamente 10 cm x 8 cm.

En dicho servicio además se realizan múltiples limpiezas quirúrgicas y colocación de sistema de presión negativa. Como antecedente a la interconsulta al servicio de cirugía plástica el paciente presenta cultivos negativos.

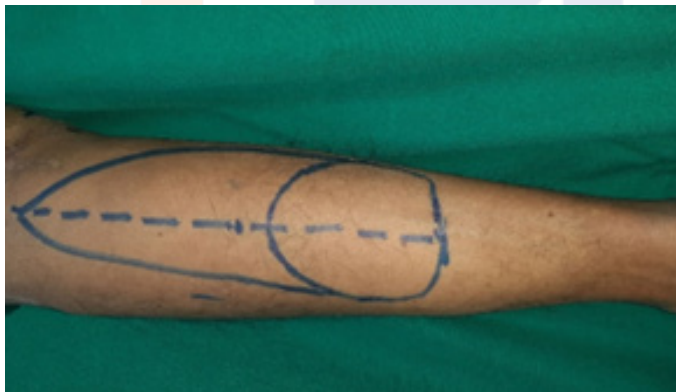
A la primera valoración, se observa a paciente con dicho sistema a nivel del tercio distal del muslo izquierdo, motivo por el que se decide programar limpieza quirúrgica, además de recolocar el sistema de presión negativa para valorar el defecto.

Luego de la intervención se indica al individuo las opciones de cobertura, dado que el hospital no dispone de material para microcirugía, ante lo cual la decisión aceptada fue la de una reconstrucción mediante colgajo gastrocnemio musculocutáneo con técnicas para aumentar su fiabilidad, la cual se realizó dos días después de la primera operación a cargo de cirugía plástica.

## TÉCNICA QUIRÚRGICA

Con base en la técnica descrita por cirujanos plásticos indios, se marca los puntos de referencia para la ejecución: así uno a nivel del pliegue poplíteo, y el otro, a la altura del maléolo medial, pues el eje del colgajo se encuentra en una línea que une los puntos antes señalados.

A continuación, se diseña la isla de piel de 11x9cm., respetando 5 cm. de piel proximal al maléolo medial; entonces, cumplida la marcación, la misma se extiende en forma de cola hasta el pliegue mencionado (Figura 3) <sup>(2,11)</sup>.



**Figura 3.** Marcación de colgajo musculocutáneo de gastrocnemio medial.

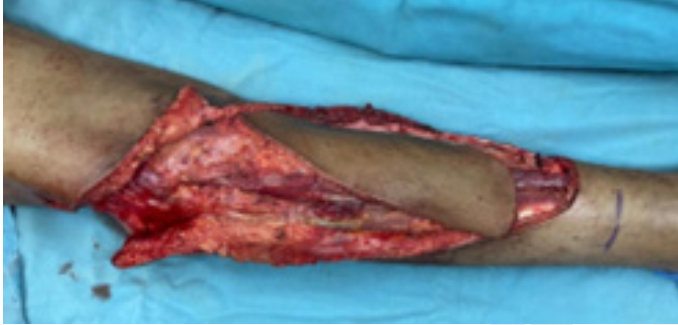Esta cola incorpora:

- 1) La piel que recubre el vientre del gastrocnemio medial en este caso <sup>(2)</sup>.
- 2) El pedículo sural cutáneo proximal (arteria sural medial) y la vena safena menor <sup>(2)</sup>.
- 3) Las perforantes cutáneas del gastrocnemio medial, cuya mayoría se localizan entre 7cm. y 18 cm. del pliegue poplíteo y casi 1 cm. de la línea media del gastrocnemio <sup>(2)</sup>.

Primero se incide la piel en la parte distal del colgajo de acuerdo a los sitios de marcación, en la línea media se logra identificar el nervio sural y la vena safena menor las cuales se seccionan y sirven de referencia para identificar la división entre los dos vientres del gastrocnemio, dichas estructuras además de las arterias surales cutáneas mediales proximales se incluyen en el colgajo. La piel y la fascia se suturan entre sí para evitar el cizallamiento de los vasos perforantes.

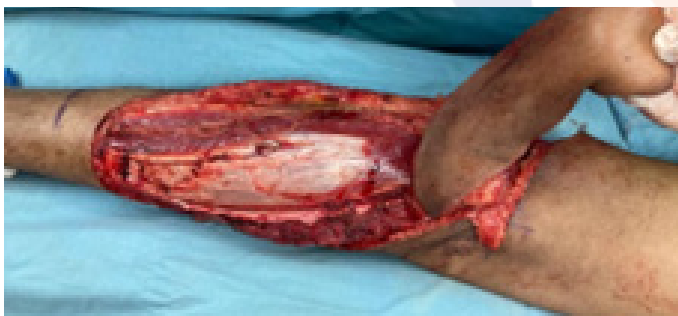A nivel del borde medial de la gastrocnemio medial previa diéresis se realiza una disección roma y digital, identificando

plano entre el músculo gastrocnemio y el soleo, posteriormente con disección digital se levanta el vientre del gemelo medial. Luego una segunda incisión se realiza en el borde lateral del gastrocnemio medial y la cosecha del colgajo se completa al realizar la incisión distal a nivel del tendón de Aquiles teniendo cuidado de no lesionar su paratendón (Figura 4) <sup>(2,11)</sup>.



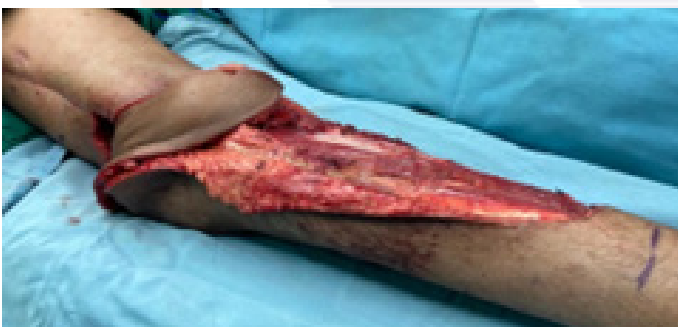**Figura 4.** Incisión y levantamiento de colgajo sobre sitios de marcación previa.

Seguidamente se procede a elevar el colgajo de distal a proximal, identificando y seccionando tanto el nervio motor que inerva el músculo gastrocnemio y el origen del mismo a nivel del cóndilo femoral medial. El punto de pivote se localiza en el pliegue poplíteo o justo debajo de él, donde el pedículo del gastrocnemio entra en el músculo (Figura 5) <sup>(2,11)</sup>.



**Figura 5.** Rotación de colgajo a nivel de su punto de pivote hacia defecto en el muslo.

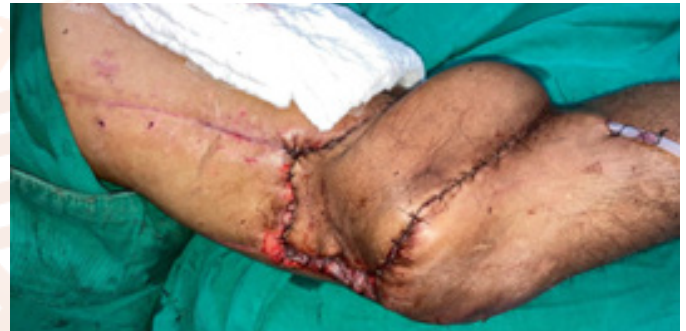La piel intermedia entre el defecto y el punto de rotación se incide y el colgajo se moviliza hacia el defecto en el muslo (Figura 6) <sup>(2)</sup>.



**Figura 6.** Colgajo rotado a defecto en el muslo.

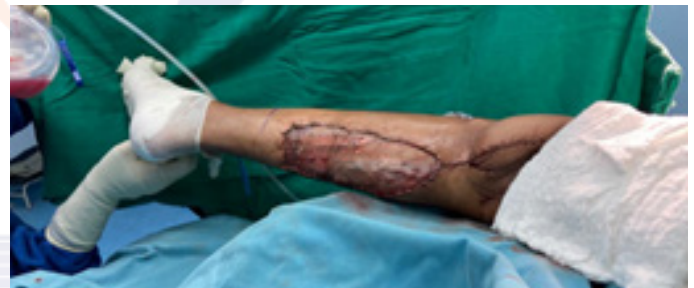Se ancla el tendón de Aquiles al cabo proximal y distal del tendón rotuliano con monofilamento no reabsorbible 1/0, a continuación, un drenaje aspirativo se coloca en la zona receptora para prevenir la formación de hematomas y compresión del pedículo.

Posteriormente se fija el colgajo a la zona receptora con poliglactina 3/0 a nivel de músculo y tejido celular subcutáneo, mientras que la piel se sutura con monofilamento no reabsorbible 4/0 (Figura 7).



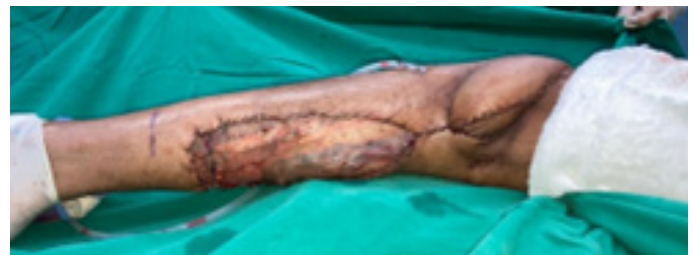**Figura 7.** Fijación de colgajo hacia herida en muslo mediante suturas.

La cobertura de la zona donadora de tejidos a nivel de la pierna se realiza con injertos de piel tomados de la cara posterior del mismo muslo, los cuales previo mallado se colocan en dicha área y, se fijan mediante suturas continuas con material no reabsorbible <sup>(2)</sup>. (Figura 8).



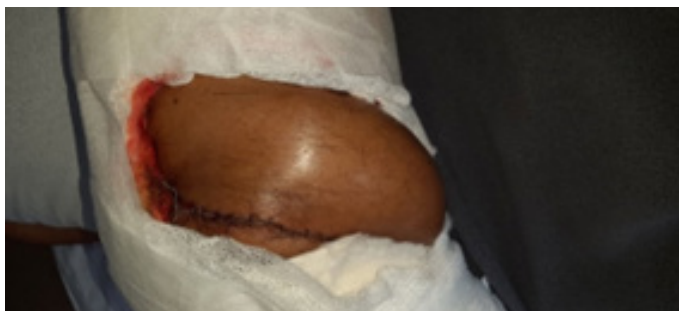**Figura 8.** Colocación de injertos de piel en la zona donadora del colgajo a nivel de cara posterior de la pierna izquierda.

Al finalizar el procedimiento se evidencia el colgajo 100% vital, con llenado capilar de dos segundos (Figura 9). El injerto de piel se cubre con gasa vaselinada, compresas y venda de gasa. Para valorar la vitalidad de la pastilla de piel se confecciona una ventana en el vendaje.



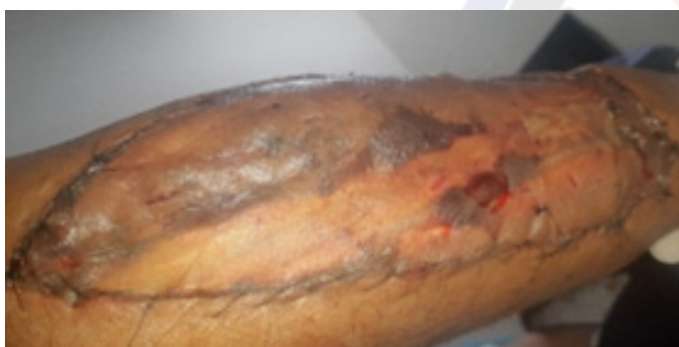**Figura 9.** Final del procedimiento quirúrgico evidenciándose el colgajo vital.

A las doce horas posquirúrgicas el colgajo permanece 100% vital manteniéndose así hasta el momento del alta (Figura 10).



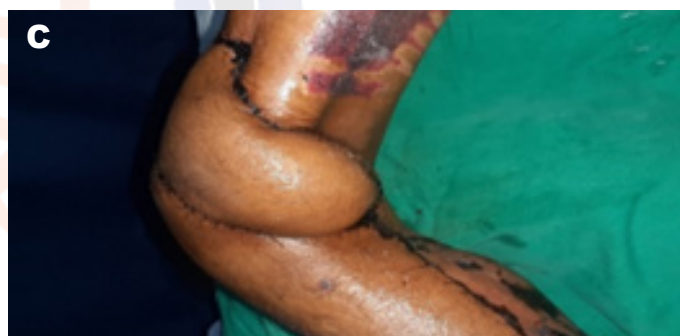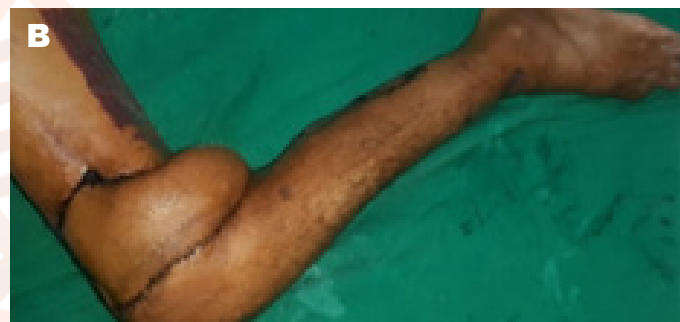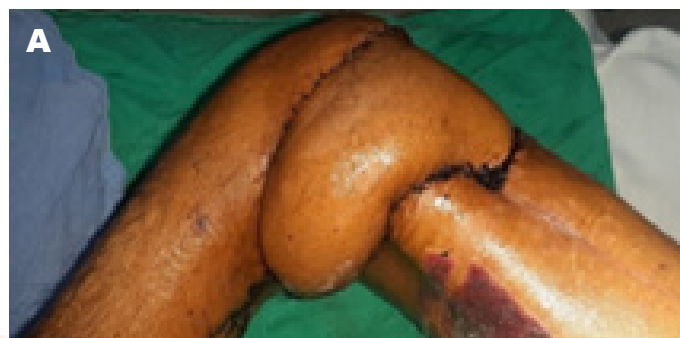**Figura 10.** Vitalidad del colgajo a las 12 horas posquirúrgicas.

Al quinto día se realiza la revisión de los injertos evidenciándose un 99% integrados (Figura 11).



**Figura 11.** Integración de injertos a nivel de la zona donadora del colgajo.

El paciente acude a control al mes posquirúrgico observándose el colgajo 100% vital, sin signos de infección, ni dehiscencia (Figura 12).



**Figura 12.** A, B, C. Control al mes posoperatorio.

## RESULTADOS

Se obtiene la cobertura adecuada de la herida en las tres dimensiones a nivel de la cara anterolateral del muslo izquierdo favoreciendo la consolidación de la fractura del fémur.

Mediante el colgajo gastrocnemio musculocutáneo se evitó la amputación del miembro inferior izquierdo.

## DISCUSIÓN

De acuerdo a la evidencia que se cuenta hasta el momento publicada, se reporta muy pocos casos de cobertura de heridas en muslo con colgajo miocutáneo de gastrocnemio debido a que es de elección para cobertura de rodilla, y tercio proximal y medio de la pierna<sup>(9,10)</sup>.

En el 2018 Panse et al., reporta seis casos con este tipo de reconstrucción para cobertura de heridas sobre rodilla, los mismos que se realizan con éxito, siendo este reporte el único publicado hasta la actualidad. En el presente caso

se optó por la cobertura con colgajo gastrocnemio miocutáneo medial, que al tener una isla de piel sobre el músculo permite alcanzar defectos sobre la rodilla.<sup>(2)</sup> Los colgajos de perforantes pediculados del muslo y de la pierna junto a la transferencia de tejidos libres son de elección para cubrir defectos a nivel del muslo<sup>(3)</sup>. Sin embargo, en el presente caso clínico se demuestra que el colgajo gastrocnemio miocutáneo es una opción adecuada para la cobertura de heridas en el tercio distal del muslo en pacientes con lesión de vasos perforantes contiguos al defecto.

## CONCLUSIONES

El colgajo gastrocnemio miocutáneo es una adecuada opción para cobertura de heridas en el tercio distal del muslo, cuando se han sacrificado los vasos perforantes del músculo recto femoral y de la rama descendente de la arteria circunfleja femoral lateral, que impide la realización de los colgajos anteromedial y anterolateral del muslo respectivamente.

En hospitales donde no se puedan realizar técnicas microquirúrgicas o exista falta de personal que pueda llevar a cabo coberturas mediante colgajos libres, la técnica descrita en el presente estudio es una alternativa para defectos en el tercio inferior del muslo.

## DECLARACIÓN DE CONFLICTO DE INTERÉS

El autor declara no tener ningún conflicto de interés.

## FINANCIAMIENTO

Este artículo no necesito financiamiento de ningún tipo de institución.

## RECONOCIMIENTO

Este trabajo no recibió ningún tipo de apoyo económico

## CORRESPONDENCIA

wgjaramillo@uce.edu.ec  
editor@revistafecim.org

## REFERENCIAS BIBLIOGRÁFICAS

1. Arnold PB, Orgill DP. Handbook of Lower Extremity Reconstruction. Hollenbeck ST, editor. Handbook of Lower Extremity Reconstruction. Switzerland: Springer; 2020. 246 p. Available from: <https://jimdc.org.pk/jimdc/Volumes/5-3/Use of Gastrocnemius Muscle and Musculocutaneous.pdf145>
2. Panse N, Bhadgale R, Karanjkar A, Phulwer R, Sahasrabudhe P, Ramteke C. The Reach of the Gastrocnemius Musculocutaneous Flap: How High Is High? World J Plast Surg [Internet]. 2018;7(3):319–25. Available from: <https://www.ncbi.nlm.nih.gov/pmc/articles/PMC6290316/#:~:text=The distal reach of the,than that described in literature.>
3. Mayoly A, Mattei JC, Moullot P, Jaloux C, Rochwerger A, Casanova D, et al. Gastrocnemius Myocutaneous Flaps for Knee Joint Coverage. Ann Plast Surg [Internet]. 2018;81(2):208–14. Available from: [https://journals.lww.com/annalsplasticsurgery/Abstract/2018/08000/Gastrocnemius\\_Myocutaneous\\_Flaps\\_for\\_Knee\\_Joint.18.aspx#:~:text=The gastrocnemius muscle flap is,in knee soft tissue reconstruction.](https://journals.lww.com/annalsplasticsurgery/Abstract/2018/08000/Gastrocnemius_Myocutaneous_Flaps_for_Knee_Joint.18.aspx#:~:text=The gastrocnemius muscle flap is,in knee soft tissue reconstruction.)
4. Shahzad MN, Ayub M, Sajid MA. Use of Gastrocnemius Muscle and Musculocutaneous Flaps for Coverage of Soft Tissue Defects in Leg. J Islam Med Dent Coll [Internet]. 2016;5(3):126–30. Available from: <https://www.ncbi.nlm.nih.gov/pmc/articles/PMC6452597/>
5. Alturki AA, Alaqeely KS, Almugren TS, Alzimami IS. Analysis of femoral fracture post motor vehicle accidents. Saudi Med J [Internet]. 2019;40(1):41–4. Available from: <https://www.ncbi.nlm.nih.gov/pmc/articles/PMC6452597/>
6. Akhtar MS, Khan AH, Khurram MF, Ahmad I. Inferiorly based thigh flap for reconstruction of defects around the knee joint. Indian J Plast Surg [Internet]. 2014;47(2):221–6. Available from: <https://www.ncbi.nlm.nih.gov/pmc/articles/PMC4147457/#:~:text=CONCLUSION-,The inferiorly based thigh flap is a reliable flap to,with a hidden donor site.>
7. Yusof NM, Ahmad-Alwi AA. Outcome of islanded gastrocnemius musculocutaneous flap in orthopaedic practice. Malaysian Orthop J [Internet]. 2019;13(1):25–9. Available from: <https://www.ncbi.nlm.nih.gov/pmc/articles/PMC6459037/#:~:text=Conclusion%3A Islanded gastrocnemius musculocutaneous flap,with minimal donor site morbidity.>

8. Rao J, Tawar R, Dawar R. Gastrocnemius Myocutaneous Flap: A Versatile Option to Cover the Defect of Upper and Middle Third Leg. *World J Plast Surg* [Internet]. 2018;7(3):314–8. Available from: <https://www.ncbi.nlm.nih.gov/pmc/articles/PMC6290304/#:~:text=Advantage of gastrocnemius myocutaneous flap,study of Kroll et al.>

9. Bibbo C. The Gastrocnemius Flap for Lower Extremity Reconstruction. *Clin Podiatr Med Surg* [Internet]. 2020;37(4):609–19. Available from: [https://www.podiatric.theclinics.com/article/S0891-8422\(20\)30078-1/fulltext](https://www.podiatric.theclinics.com/article/S0891-8422(20)30078-1/fulltext)

10. Beeram IR, Colen DL, Dowlatshahi AS. Minimally invasive medial gastrocnemius flap harvesting technique: A case report. *Orthoplastic Surg* [Internet]. 2021;6:15–8. Available from: <https://doi.org/10.1016/j.orthop.2021.06.001>

11. Traslaviña JM. Manual de disección de colgajos del miembro inferior [Internet]. Bogota: Universidad Nacional de Colombia Facultad de Medicina, Departamento de Cirugía, Unidad de Cirugía Plástica; 2012. 95–105 p. Available from: <https://repositorio.unal.edu.co/bitstream/handle/unal/9440/598066.2012.pdf?sequence=1&isAllowed=y>

