

HEMORRAGIA DIGESTIVA DE ORIGEN
OSCURO EN PEDIATRÍA

CASO CLÍNICO

RESUMEN

José Luis Ayala H., Md.

Docente Universidad de las Américas,
Facultad de Medicina. Quito-Ecuador.
Jefe de Servicio de Pediatría Hospital
Padre Carrollo. Quito-Ecuador.
ORCID: 0000-0001-7582-7959

Lorena Elizabeth Romero N., Mgs.

Docente Universidad Central del Ecuador,
Facultad de Ciencias Médicas, Carrera
de Enfermería. Quito-Ecuador
ORCID: 0000-0002-0798-2778

Gabriela Silvana Cuvi F., Mgs.

Docente Universidad Central del Ecuador,
Facultad de Ciencias Médicas, Carrera
de Enfermería. Quito-Ecuador
ORCID: 0000-0002-4880-4660

Año
2021

La hemorragia digestiva varía en gravedad y frecuencia según el grupo etario. Puede presentarse como hematemesis, melena o hematoquecia. Existe además la hemorragia digestiva de origen oscuro que se relaciona con pólipos, malformaciones vasculares, enfermedad de Crohn y divertículo de Meckel. No es frecuente encontrar reportes sobre sangrado digestivo de origen oscuro en niños y en la práctica su evaluación podría retrasar la terapéutica por carecer de pautas estandarizadas.

Se presenta el caso de una niña de 4 años, sin antecedentes, que fue referida por presentar melenas y vómito alimentario de 24 horas de evolución. Al examen físico presentó palidez generalizada, signos vitales normales, sin compromiso hemodinámico. Los exámenes demostraron anemia moderada. El coprológico reportó sangre positiva. Se realizó endoscopia digestiva alta y colonoscopia sin encontrar evidencia de sangrado. Posterior al procedimiento persistieron las melenas, por lo que se catalogó como hemorragia digestiva de origen oscuro y se solicitó valoración por Cirugía Pediátrica con la sospecha de divertículo de Meckel. La gammagrafía con tecnecio 99-m fue normal. Continuó presentando melenas y se consideró la realización de cápsula endoscópica, pero por limitaciones técnicas y económicas se continuó con una laparoscopia exploratoria que encontró un divertículo de Meckel cuyo reporte histopatológico demostró epitelio intestinal y gástrico. Tras el procedimiento, las melenas cesaron. A los 6 días se dio el alta sin complicaciones.

Se requiere un umbral bajo para proceder a la laparotomía en el caso de una endoscopia negativa; pero, la planificación y la discusión multidisciplinaria son indispensables para individualizar cada caso.

Palabras Clave: sangrado digestivo, hemorragia digestiva de origen oscuro, divertículo de Meckel, melena.

ABSTRACT

Gastrointestinal bleeding varies in severity and frequency depending on the age. It can present as hematemesis, melena, or hematochezia. There is also a gastrointestinal bleeding of obscure origin that is related to polyps, vascular malformations, Crohn's disease, and Meckel's diverticulum. It is not usual to find reports

ISSN:2737-6486

José Luis Ayala H., Md.

Principal Professor Faculty of Medicine,
Universidad de las Américas. Quito.
Ecuador. Chief Department of Pediatrics,
Padre Carollo Hospital
ORCID: 0000-0001-7582-7959

Lorena Elizabeth Romero N., Mgs.

Principal Professor Faculty of Medical
Science, Nursing Career, Universidad
Central del Ecuador. Quito-Ecuador
ORCID: 0000-0002-0798-2778

Gabriela Silvana Cuvi F., Mgs.

Principal Professor Faculty of Medical
Science, Nursing Career, Universidad
Central del Ecuador. Quito-Ecuador
ORCID: 0000-0002-4880-4660

Year
2021

of digestive bleeding of obscure origin in children and in practice its evaluation could delay treatment due to the lack of standardized guidelines.

We present the case of a 4-year-old girl, with no past medical history, who was referred for having melena and vomits of food content of 24 hours of evolution. On physical examination, she presented generalized paleness, normal vital signs, without hemodynamic compromise. Exams showed moderate anemia. The stool study reported positive blood. Upper gastrointestinal endoscopy and colonoscopy were performed without finding evidence of bleeding. After the procedure, the melena persisted, so it was classified as gastrointestinal bleeding of obscure origin and an evaluation was requested by pediatric surgery with the suspicion of Meckel's diverticulum. Technetium 99-m scintigraphy was normal.

She continued to present melena and a capsule endoscopy was considered, but due to technical and economic limitations, they continued with an exploratory laparoscopy that found a Meckel's diverticulum whose histopathological report showed intestinal and gastric epithelium. After the procedure, melenas stopped. After 6 days, she was discharged without complications. A low threshold is required to proceed with laparotomy in the case of a negative endoscopy; but planning and multidisciplinary discussion are essential to individualize each case.

Key words: gastrointestinal bleeding, obscure gastrointestinal bleeding, Meckel's diverticulum, melena

ISSN:2737-6486

INTRODUCCIÓN

La hemorragia digestiva es una condición clínica que, en la etapa pediátrica, varía en cuanto a gravedad y frecuencia en función del grupo etario; sin embargo, a diferencia de los adultos, no suele debutar como urgencia de forma común.⁽¹⁾

Los datos sobre su incidencia o prevalencia son diversos en relación al escenario de estudio, lo que plantea la dificultad de establecer una imagen estandarizada de su impacto, dado que su manifestación se relaciona con el origen anatómico del sangrado. En países en vías de desarrollo el escenario es más complicado que en otras regiones del planeta.

En ese sentido, la hemorragia del tracto gastrointestinal puede presentarse como hematemesis, melena o hematococia, dado el rápido y agudo tránsito de sangre.⁽²⁾ También es importante señalar aquella conocida como de origen oscuro, definida como sangrado de origen desconocido que persiste, o reaparece, después de hallazgos negativos al utilizar endoscopia bidireccional como método de evaluación inicial. En cualquiera de los casos puede clasificarse como manifiesta u oculta, ante la presencia, o no, de sangrado clínicamente evidente⁽³⁾. En el paciente pediátrico la última forma es inusual, dado que sus causas ameritan estudios definidos, precisos y basados en algoritmos, los mismos que varían en función de la complejidad del lugar donde se desarrolle la práctica clínica.

Son múltiples las causas de sangrado digestivo oscuro; sin embargo, en el 75% de las veces su origen es en el intestino delgado pese a que su incidencia en niños es desconocida⁽⁴⁾. En consecuencia, la etiología ha sido relacionada con la edad de los pacientes, siendo las causas más frecuentes las siguientes: pólipos, malformaciones vasculares, enfermedad de Crohn y divertículo de Meckel⁽⁵⁾; es más, la última nombrada es la fuente más común de sangrado gastrointestinal aun cuando su presentación puede ser atípica⁽⁶⁾.

Es importante indicar que, en la literatura, no son frecuentes los reportes sobre este tipo de sangrado oscuro en niños, por lo que tanto su identificación como evaluación podrían retrasar la terapéutica adecuada ante la carencia de pautas estandarizadas.

Por lo expuesto, se presenta a continuación el caso de una paciente de 4 años de edad que debutó con melenas persistentes, motivo por el cual fue referida para diagnóstico y manejo. Para tal efecto se siguió las recomendaciones de la guía Case Report (CARE), para reporte de la situación, cumpliendo con la respectiva lista de verificación⁽⁷⁾. El informe contó con aprobación institucional, tanto de la Dirección Médica, como de Docencia y Jefatura de Servicio. Además, con el consentimiento informado de los familiares de la niña.

PRESENTACIÓN DEL CASO

Paciente de 4 años de edad, de sexo femenino, sin antecedentes patológicos personales y familiares, quien fue referida por presentar cuadro clínico de melenas, vómito alimentario y palidez generalizada de veinticuatro horas de evolución. El núcleo familiar está conformado por cuatro miembros, es decir, padres, hermano y ella, donde los progenitores son empleados privados, con instrucción superior. Viven en casa propia con todos los servicios básicos. Es así que la niña fue alimentada con seno materno exclusivo hasta los 6 meses, con posterior nutrición complementaria lo cual derivó en la integración a la dieta familiar sin particularidades. Desarrollo psicomotor normal y cuenta con el cuadro de inmunización completo para su edad.

El día anterior al ingreso, presentó deposiciones melénicas abundantes en dos ocasiones y sin causa aparente, acompañadas de vómito alimentario escaso y palidez. Acudió al servicio de emergencia de un hospital público, lugar en el que fue tratada con hidratación intravenosa, ondansetrón y omeprazol endovenoso, ante la repetición del cuadro. Se solicitó examen coproparasitario el cual arrojó como resultado positivo la presencia de sangre oculta, motivo por el cual se dispuso la referencia a otra casa asistencial con sospecha de sangrado digestivo alto. Al examen físico de ingreso la palidez era generalizada, con nivel de conciencia normal, sin fiebre ni ictericia. Los datos mostraron la siguiente información: Frecuencia cardíaca de 112 por minuto, frecuencia respiratoria de 30 por minuto, con una saturación de 93% y tensión arterial de 104/56 milímetros de mercurio con una media de 72 milímetros de mercurio (percentil 50 para la edad). La antropometría señaló un peso de 16,2 kilogramos (entre -0 y +2 Z), talla 102 centímetros (entre 0 y -2 Z) y peso/talla en 0. Los pulsos y temperatura de las extremidades fueron normales al igual que el llenado capilar. El resto del examen físico fue normal. Los exámenes iniciales demostraron una hemoglobina de 8,8 gramos por decilitro (g/dL), hematocrito 26%, volumen corpuscular medio (VCM) 88,1 femtolitros (fl), ancho de distribución de eritrocitos (ADE) 12,1% y reticulocitos 1%. El resto de la fórmula leucocitaria al igual que las plaquetas, os tiempos de coagulación y la función hepática fueron

Innormales. Se solicitó coprológico que reportó heces alquitranosas con sangre positiva. Ingresó con diagnósticos de sangrado digestivo en estudio más anemia moderada por hemorragia aguda. Se solicitaron tipificación y pruebas cruzadas.

Para empezar, se transfundió paquete globular compatible, por una ocasión, junto a omeprazol intravenoso, al tiempo que se interconsultó a Gastroenterología Pediátrica para realización de endoscopia digestiva alta para investigar el origen. Dicho procedimiento sucedió a las veinticuatro horas de su llegada sin encontrar evidencia de sangrado avanzado hasta la tercera porción del duodeno. De manera complementaria se programó colonoscopia, pues presentó tres nuevos episodios de melenas tras la endoscopia; en consecuencia, el nuevo examen avanzó desde el recto hasta la válvula ileocecal sin que aparezcan lesiones asociadas al sangrado. En el transcurso del día siguiente, en piso, el cuadro se manifestó una vez más, en moderada cantidad, catalogándose como hemorragia digestiva de origen oscuro, motivo por el cual se solicitó valoración a Cirugía Pediátrica bajo sospecha de divertículo de Meckel.

El eco de abdomen estuvo normal, así que se dispuso la realización de una gammagrafía con tecnecio 99-m para complementar la investigación, el cual tampoco demostró alteraciones, mientras la paciente continuó con melenas, aunque en poca cantidad, respecto a horas previas. Se consideró la ejecución de cápsula endoscópica como herramienta diagnóstica; sin embargo, limitantes de disponibilidad técnica y económica impidieron su consecución. De tal manera, como resultado de la reunión multidisciplinaria, la decisión fue realizar una cirugía laparoscópica ambulatoria en función del riesgo-beneficio que podría arrojar luz en relación al origen del cuadro clínico. Tras una nueva transfusión sanguínea, la intervención confirmó divertículo de Meckel a 110 centímetros de la válvula ileocecal, de base delgada, sin signos de perforación y aproximadamente de 4 centímetros de longitud sin signos de perforación. (Figura 1)

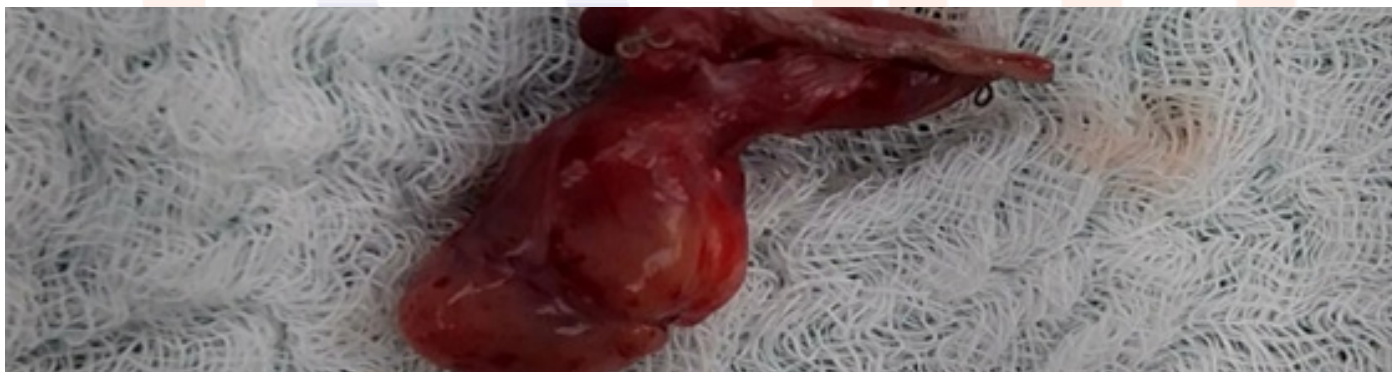


Figura 1: Divertículo de Meckel

Fuente: Laboratorio de Histopatología Hospital Padre Carollo

Tras la laparoscopia, las melenas cesaron por completo; se evidenció en el control de laboratorio una hemoglobina de 15,1 g/dL con hematocrito de 43,2%. A los 2 días postquirúrgicos y tras 6 días de hospitalización, se dio el alta sin complicaciones para control por consulta.

El reporte histopatológico demostró epitelio superficial y glandular tipo intestinal delgado con borde en cepillo, patrón vellositario, células de Paneth y de tipo gástrico corporal con congestión vascular y leve infiltrado linfocitario. (Figura 2)

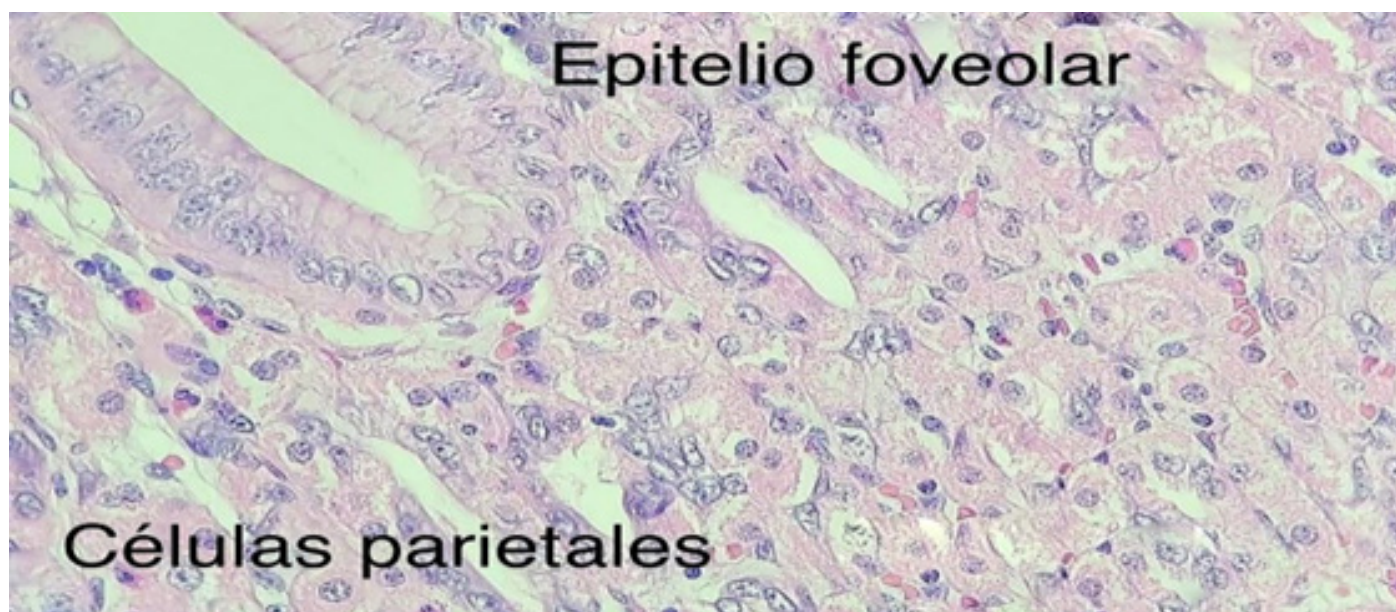


Figura 2: Corte histológico del divertículo
Fuente: Laboratorio de Histopatología Hospital Padre Carollo

DISCUSIÓN

El sangrado digestivo de origen oscuro es un cuadro infrecuente en la etapa pediátrica y constituye un reto por la dificultad diagnóstica, particularmente en escenarios con restricciones tecnológicas. En nuestro medio los datos estadísticos son escasos, pero las revisiones mencionan que un 5% corresponde a este tipo de presentación en su forma aguda y crónica, con una etiología que incluye úlceras anastomóticas, duplicaciones intestinales, malformaciones vasculares, pólipos y divertículo de Meckel, esta última entidad hasta en un 75%.⁽⁶⁾ La orientación diagnóstica luego de la endoscopia alta y baja plantea varias opciones según algunas investigaciones, entre las que se incluye de elección a la video cápsula endoscopia y a la enteroscopia asistida con balón o doble balón, por su utilidad y seguridad, usadas individualmente o combinadas, además de poseer un alto rendimiento diagnóstico.⁽⁸⁾⁽⁹⁾⁽¹⁰⁾

En Ecuador no se cuenta de forma rutinaria con esta tecnología para el paciente infantil en la parte pública y en el sector privado es escaso y con costos difíciles de cubrir; tampoco existen especialistas pediátricos para este tipo de procedimientos. Los algoritmos actualizados de manejo incluyen el uso de cápsula endoscópica como primera

línea para la investigación inmediata del sangrado digestivo de origen oscuro en adultos y niños, dejando la alternativa del estudio isotópico si se considera la hipótesis del divertículo de Meckel.⁽³⁾⁽⁵⁾⁽¹¹⁾ En el caso descrito, debido a limitaciones técnicas y económicas del medio, no fue factible seguir las recomendaciones de diagnóstico de la hemorragia digestiva de origen oscuro sugeridas por la literatura.

El divertículo de Meckel es la malformación congénita gastrointestinal más común de la etapa pediátrica cuyo origen se relaciona a la persistencia del conducto onfalo-mesentérico que normalmente se oblitera entre la quinta y séptima semana de gestación.⁽¹²⁾⁽¹³⁾ Se presenta de varias formas, siendo la más frecuente la sintomática relacionada con obstrucción, intususcepción, diverticulitis, perforación y sangrado digestivo por ulceración.⁽⁶⁾⁽¹⁴⁾⁽¹⁵⁾

Esta última puede ser la que requiere de exámenes complementarios invasivos o de imagen debido a su carácter inespecífico y en la que se incluye la hemorragia digestiva de origen oscuro. El diagnóstico preoperatorio puede ser difícil cuando solamente existe un cuadro clásico de hemorragia digestiva baja indolora manifestada como melena

o hematoquecia.⁽¹⁶⁾ La gammagrafía con pertecnetato de tecnecio es de elección para investigar esta patología debido a la composición de los tejidos del divertículo (gástrico, pancreático, mixto) ya que la captación del radiofármaco es notoria en la mucosa gástrica ectópica; sin embargo, su sensibilidad y especificidad son variables con casos de falsos positivos considerables, por lo que no constituye un examen de rutina en muchos centros.⁽¹⁵⁾
⁽¹⁷⁾ En el caso expuesto, el resultado negativo pudo estar relacionado con el tipo de tejido de la pieza que reportó

una composición mixta (tejido gástrico e intestinal), lo que se interpretó como un falso negativo. Esto obligó a que el equipo multidisciplinario considere la opción del abordaje laparoscópico. La decisión de realizar laparoscopia directamente, como paso diagnóstico terapéutico en escenarios como el planteado, es una alternativa viable y costo-efectiva incluso sin estudios isotópicos, de acuerdo a la experiencia quirúrgica descrita en algunos estudios en los que se considera de sobre manera al alto índice de sospecha.⁽¹⁸⁾⁽¹⁹⁾

CONCLUSIONES

La presencia de melena, disminución de la hemoglobina y la necesidad de una transfusión sanguínea, pueden ser indicadores de una causa subyacente de hemorragia digestiva que requiera una intervención terapéutica.⁽¹⁸⁾

Es adecuado desarrollar protocolos con equipos multidisciplinarios que incluyan gastroenterólogos pediátricos y de adultos, cirujanos pediátricos y pediatras clínicos, donde la planificación temprana y la discusión del equipo son indispensables para individualizar cada caso.

Se requiere un umbral bajo para proceder a la laparotomía en el caso de una endoscopia negativa, independientemente de las pautas recomendadas en algoritmos de manejo, pues en escenarios como el descrito, existen limitaciones diagnóstico-terapéuticas que pueden retardar el tratamiento y empeorar el pronóstico.

CORRESPONDENCIA

jose.ayala@udla.edu.ec
 editor@revistafecim.org

REFERENCIAS BIBLIOGRÁFICAS

- Sociedad Española de Gastroenterología, Hepatología y Nutrición pediátrica. Tratamiento en gastroenterología, hepatología y nutrición pediátrica. Vol. 204. 2004. 67–80 p.
- Neidich GA, Cole SR. Gastrointestinal bleeding. *Pediatr Rev.* 2014;35(6):243–54. DOI: 10.1542/pir.35-6-243
- González A, Gálvez C, García V, Iglesias E de DJ. Hemorragia Digestiva de Origen Oscuro. *Orientación Diagnóstica y Terapéutica. RAPD.* 2011;34(1):23–9.
- Romano C, Oliva S, Martellosi S, Miele E, Arrigo S, Graziani MG, et al. Pediatric gastrointestinal bleeding: Perspectives from the Italian Society of Pediatric Gastroenterology. *World J Gastroenterol.* 2017;23(8):1328–37. DOI: 10.3748/wjg.v23.i8.1328
- Eng K, Kay M, Wyllie R. *Pediatric Gastroenterology - A Color Handbook*- John F Pohl. *Pediatric Gastroenterology A Color Handbook.* 2014. 397–449 p.
- Chen Q, Gao Z, Zhang L, Zhang Y, Pan T, Cai D, et al. Multifaceted behavior of Meckel's diverticulum in children. *J Pediatr Surg [Internet].* 2018;53(4):676–81. Available from: <https://doi.org/10.1016/j.jpedsurg.2017.11.059>
- Riley DS, Barber MS, Kienle GS, Aronson JK, von Schoen-Angerer T, Tugwell P, et al. CARE guidelines for case-reports: explanation and elaboration document. *J Clin Epidemiol [Internet].* 2017;89:218–35. Available from: <https://doi.org/10.1016/j.jclinepi.2017.04.026>
- Oliva S, Pennazio M, Cohen SA, Aloï M, Barabino A, Hassan C, et al. Capsule endoscopy followed by single balloon enteroscopy in children with obscure gastrointestinal bleeding: A combined approach. *Dig Liver Dis [Internet].* 2015;47(2):125–30. Available from: <http://dx.doi.org/10.1016/j.dld.2014.09.001>
- Muñoz MP, Vega Á, Lecaros D, Saitua F. Description of capsule endoscopy use in a pediatric public hospital. *Rev Chil Pediatr.* 2018;89(3):339–45. DOI: 10.4067/S0370-41062018005000102
- Castañeda-Ortiz RA, Espinosa-Rosas P, Rodríguez-Izaguirre RA, Anzo-Orsorio A, Almanza-Miranda E, Waller-González LA, et al. Experiencia de cápsula endoscópica en sangrado de origen oscuro y dolor abdominal crónico recurrente en Pediatría del CMN «20 de Noviembre» del ISSSTE. *Endoscopia [Internet].* 2016;28(3):96–103. Disponible en: <http://dx.doi.org/10.1016/j.endomx.2016.07.005>
- Riga DC, Villarruel J, Vinuesa F, González L, Rubin J, Ninomiya I, et al. Consenso Nacional de Urgencias Endoscópicas en Pediatría 2016. Guía de diagnóstico y tratamiento
- Uppal K, Shane Tubbs R, Matusz P, Shaffer K, Loukas M. Meckel's diverticulum: A review. *Clin Anat.* 2011;24(4):416–22. DOI 10.1002/ca.21094
- Papparella A, Nino F, Noviello C, Marte A, Parmeggiani P, Martino A, et al. Laparoscopic approach to Meckel's diverticulum.

World J Gastroenterol. 2014;20(25):8173–8. DOI: 10.3748/wjg.v20.i25.8173

14. Francis A, Kantarovich D, Khoshnam N, Alazraki AL, Patel B, Shehata BM. Pediatric Meckel's Diverticulum: Report of 208 Cases and Review of the Literature. *Fetal Pediatr Pathol* [Internet]. 2016;35(3):199–206. Available from: <http://dx.doi.org/10.3109/15513815.2016.1161684>

15. Lin XK, Huang XZ, Bao XZ, Zheng N, Xia QZ, Chen C d. Clinical characteristics of Meckel diverticulum in children: A retrospective review of a 15-year single-center experience. *Medicine (Baltimore)* [Internet]. 2017;96(32):e7760. Available from: <http://ovidsp.ovid.com/ovidweb.cgi?T=JS&PAGE=reference&D=medl&NEWS=N&AN=28796070>

16. Huang CC, Lai MW, Hwang FM, Yeh YC, Chen SY, Kong MS, et al. Diverse presentations in pediatric Meckel's diverticulum: A review of 100 cases. *Pediatr Neonatol* [Internet]. 2014;55(5):369–75. Available from: <http://dx.doi.org/10.1016/j.pedneo.2013.12.005>

17. Louati H, Jouini R, Charieg A. Meckel's Diverticulum Complications in Chirdren: Results of a 51 Cases Unicentric Series. *Arch Med*. 2016;08(06):14–7. DOI: 10.21767/1989-5216.1000175

18. Nasher O, Devadason D, Stewart R. Upper Gastrointestinal Bleeding in Children: A Tertiary United Kingdom Children's Hospital Experience. *Children*. 2017;4(11):95. DOI:10.3390/children4110095

19. Menezes M, Tareen F, Saeed A, Khan N, Puri P. Symptomatic Meckel's diverticulum in children: A 16-year review. *Pediatr Surg Int*. 2008;24(5):575–7. DOI 10.1007/s00383-007-2094-4

A large, semi-transparent watermark of the fecim logo is centered on the page. It features a stylized DNA double helix in the background and the word "fecim" in a large, lowercase, sans-serif font.